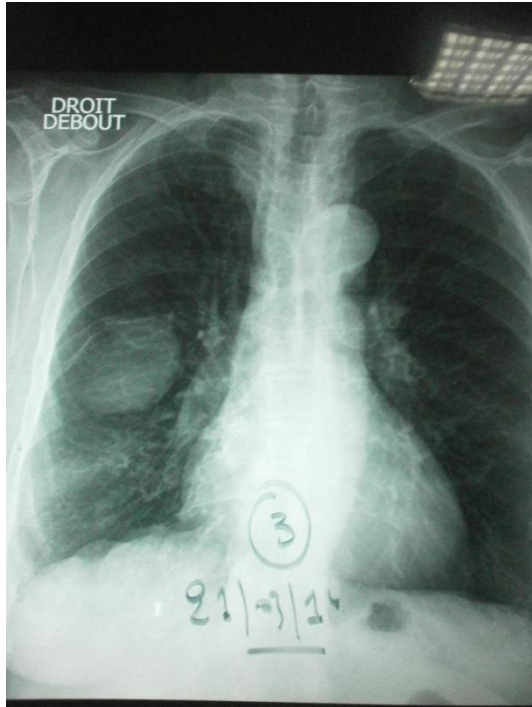
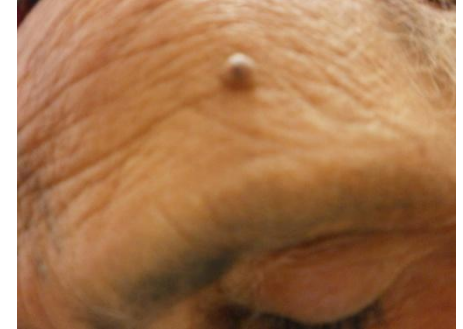
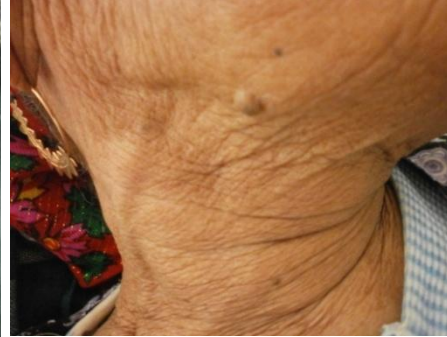
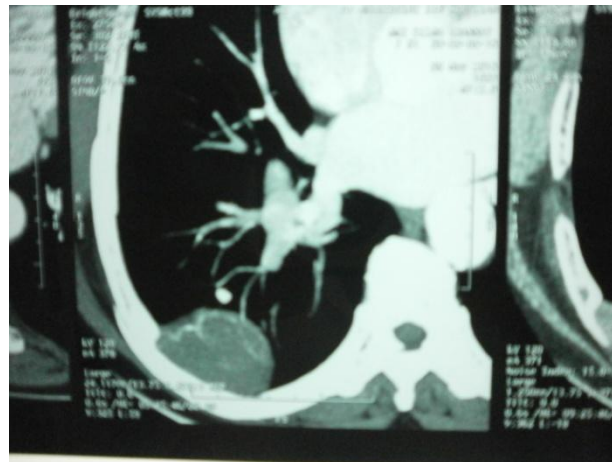
Maladie de Von Recklinghausen



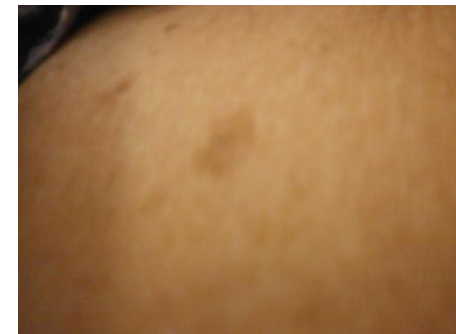Opacité a bord interne nette et bord externe flous
S.Pariétale



Neurofibromes :Petites excroissances de la peau généralement indolores



Tumeur se développant sur racine **nerveuse** provenant de la moelle épinière



Taches café au lait:

Pigmentation brun clair, de quelques millimètres à quelques centimètres de diamètre